

Liebe Patientin, liebe Ratsuchende,

Ziel der modernen Brustkrebstherapie ist es, bei einer Operation nach Möglichkeit die Brust zu erhalten. In 75 bis 80 Prozent der Fälle gelingt das. Das Vorgehen erläutern wir Ihnen im Folgenden.

Wenn es unabdingbar ist, die Brust zu entfernen, stellt sich die Frage nach dem Aufbau einer Brust. Es gibt verschiedene Möglichkeiten, die wir ebenfalls vorstellen.

Brusterhaltende Operation: Entfernung des Tumors aus der Brust

Die Brusterhaltung ist in der Krebsbehandlung ein sicheres Verfahren, sofern sie mit einer Strahlentherapie kombiniert wird. Das haben großen Studien nachgewiesen. Bei aggressiven Tumorarten kann eine Chemotherapie vor der Operation (neoadjuvante Chemotherapie) notwendig sein. Eine Brusterhaltung ist immer dann möglich, wenn der Tumor komplett entfernt werden kann. Auch die Art des Tumors und das Verhältnis zwischen Brustgröße und Tumorgöße sind wichtig. Einige Situationen schließen eine Brusterhaltung aus. Darauf gehen wir später noch ein.

Wie erfolgt die Operation?

Der Operateur markiert die Stelle, an der der Tumor liegt, auf der Haut oder mit einer Drahtmarkierung. So wird die genaue Lage des Tumors lokalisiert. Beim Schnitt gibt es verschiedene Möglichkeiten:

- um die Brustwarze herum (perimamillär),
- parallel zur Brustwarze,
- speichenartig (radiär),
- in der Brustfalte (submammär)
- und viele weitere, die der Operateur je nach Tumorage und -größe und je nach Brustform wählt.

Der Tumor wird mit einem kleinen Sicherheitsabstand zum gesunden Gewebe entfernt. Ein Beispiel hierfür sehen Sie in Abbildung 1. Der Schnitt ist klein, so dass im besten Fall lediglich eine kleine Narbe verbleibt. Je nachdem, wie groß die Brust und der Tumor sind, können leichte Asymmetrien auftreten.

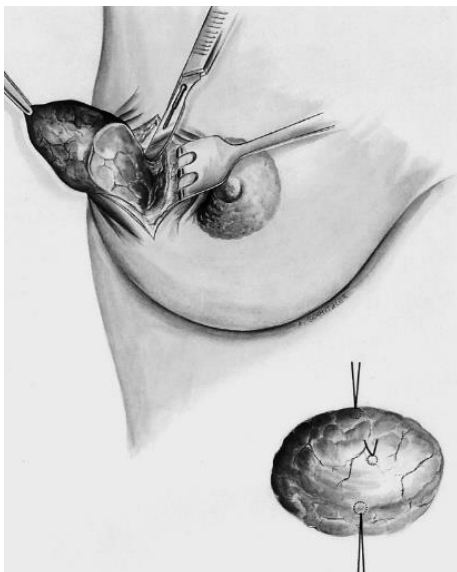


Abbildung 1: Brusterhaltende Operation. Rechts unten im Bild: Operationspräparat mit Fadenmarkierung zur Lokalisation. [3]

Wann ist eine Brusterhaltung nicht möglich?

Es gibt Situationen, in denen eine Brusterhaltung nicht möglich ist. Das können folgende sein:

- Die Größe und/oder die Lage des Tumors erlauben keine sichere Entfernung im gesunden Gewebe.
- Der Tumor wächst an mehreren Stellen in verschiedenen Richtungen (Quadranten) (multizentrischer Brustkrebs).
- Es liegt ein inflammatorisches Mammakarzinom vor – umgangssprachlich entzündlicher Brustkrebs genannt.
- Eine Nachbestrahlung ist nicht möglich oder wird von Ihnen nicht gewünscht.
- Trotz wiederholter Nachoperation konnte der Tumor nicht vollständig entfernt werden.
- Sie wünschen keine brusterhaltende Operation.

Mastektomie: Wie kann anschließend eine Brust nachgebildet werden?

Man unterscheidet nichtoperative und operative Möglichkeiten, eine Brust wiederherzustellen bzw. nachzubilden. Die einfachste Art, die äußere Form wiederherzustellen, sind Einlagen oder Brustprothesen, sogenannte Orthesen. Sie werden in speziellen Taschen in BHs oder auch Badeanzügen platziert. Es gibt verschiedene Brustprothesen:

- für die Erstversorgung: Eine weiche, leichte Prothese, meist aus feinen Mikrofaser-Stoffen und Baumwolle, wird in die Tasche(n) spezieller BHs eingelegt. Kurz nach der Operation schont sie die noch empfindliche Haut.
- für die Teilversorgung: Es handelt sich um eine weiche Ausgleichsschale aus Silikon. Sie kann nach einer brusterhaltenden Operation Asymmetrien der Brust ausgleichen.
- für die Vollversorgung: Hier gibt es weiche Silikonprothesen in verschiedenen Formen und Größen. Sie können in spezielle BH-Taschen eingelegt werden. Es gibt auch selbstklebende Haftprothesen.

Operative Verfahren nutzen zum Wiederaufbau der Brust entweder Fremdgewebe, zum Beispiel Implantate aus Silikon (alloplastische, heterologe Rekonstruktion), oder Eigengewebe, zum Beispiel Bauchgewebe (autologe Rekonstruktion).

Wie werden Silikonprothesen eingesetzt?

Der Aufbau mit Silikonprothesen kommt am häufigsten vor. Etwa 75 Prozent der Patientinnen, die einen Brustaufbau wünschen, erhalten Silikonprothesen. Sie können jederzeit eingesetzt werden – sofort (einzeitig, primäre Rekonstruktion) oder später (zweizeitig, sekundäre Rekonstruktion):

- **einzeitiges Vorgehen:** Der Aufbau mit einer endgültigen Silikonprothese erfolgt im gleichen Eingriff wie die Entfernung der Brust. Dieses Verfahren ist allerdings nur dann möglich, wenn ein ausreichender Hautmantel und eine ausreichend große Muskeltasche vorhanden sind. Bei der Operation kommen hautsparende Techniken zum Einsatz. Die gesamte Brustdrüse wird entfernt, aber der Hautmantel wird erhalten. Der Nippel-Areola-Komplex kann entweder erhalten oder entfernt werden.

Die Prothese lässt sich sowohl hinter den Brustmuskel (subpektoral, siehe Abbildung 2) oder direkt unter die Haut (subkutan) platzieren. Die subpektorale Einlage wird bevorzugt, weil mehr Muskel und mehr Haut schützend vor der Prothese liegen. So kommt es seltener zu

Problemen im Sinne einer Prothesendurchwanderung, das heißt einem Durchtritt der Prothese durch die Haut.

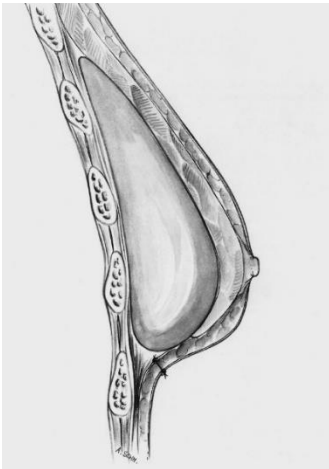


Abbildung 2: Subpektorale Prothesenlage [3]

- **zweizeitiges Vorgehen:** Ist nicht genug Hautmantel vorhanden, sind die Verhältnisse insgesamt zu straff oder entschließen Sie sich erst später zu einem Aufbau, kommt ein zweizeitiges Vorgehen zum Einsatz. Zunächst wird eine Expanderprothese hinter den Brustmuskel (subpektoral) implantiert (siehe Abbildung 3). Sie muss kontinuierlich vergrößert werden, um den Hautmantel und den Brustmuskel zu dehnen. Das erfolgt durch Kochsalzlösung über ein Ventil.

Das zweizeitige Vorgehen erlaubt es, einen endgültigen Befund abzuwarten, bevor die Prothese endgültig eingesetzt wird. Für den Fall, dass der Tumor bei der Krebsoperation nicht komplett entfernt wurde, kann bei dieser zweiten OP nachgebessert werden.

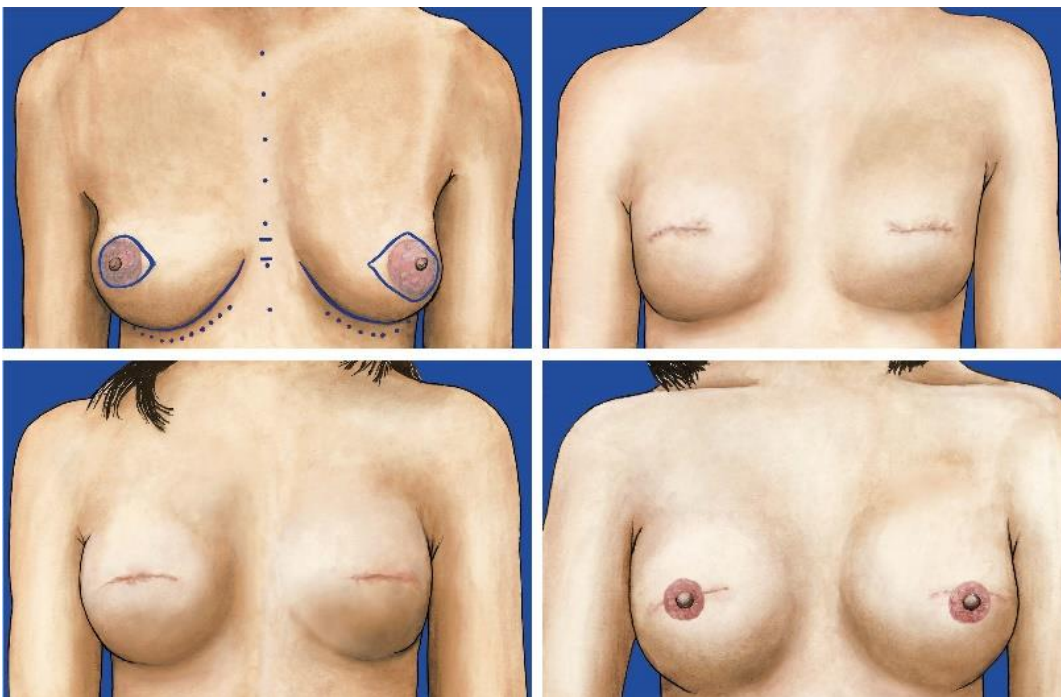


Abbildung 3: Patientin mit beidseitiger hautsparender Mastektomie und subpektoraler Expandereinlage und sekundärem Aufbau mit Silikonprothesen [2]

Um ein möglichst natürliches Ergebnis zu erzielen, kann am Ende einer Rekonstruktion mit Silikon oder Eigengewebe die Rekonstruktion einer künstlichen Brustwarze erfolgen (siehe Abbildung 4). Hierzu gibt es viele verschiedene Verfahren. Der Nipple wird plastisch aus umgebender Haut oder auch transplantierte Haut, z.B. in Kombination mit einer Oberlidstraffung oder aus Schamlippen geformt. Eine natürliche Färbung des Warzenvorhofes erfolgt durch eine nicht schmerzhaftes Tätowierung, ähnlich einem permanent Make-Ups.

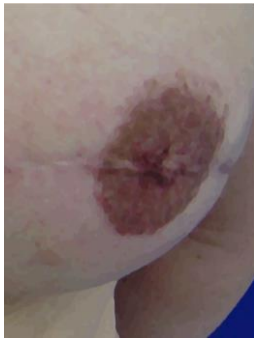

Abbildung 4: Rekonstruierte Brustwarze mit Tattoo des Brustwarzenvorhofes

In der Implantatchirurgie kommen Kunststoffnetze oder azelluläre Matrices zum Einsatz. Das ist Haut von Rindern, Schweinen oder verstorbenen Menschen. Sie wurde von lebendigen Zellen bereinigt. Diese Netze verhindern ein Hochrutschen des Brustmuskels und damit ein Absacken des Implantates. Ob ein Netz eingesetzt werden muss, wird individuell festgelegt.

Auf welche Art die Brust wiederaufgebaut wird, hängt von verschiedenen Faktoren ab:

- von Ihrem Körperbau,
- von Ihrem allgemeinen Gesundheitszustand,
- von der Größe der Brust,
- von den Gewebs- und Narbenverhältnissen
- und vor allem von der notwendigen Folgebehandlung.

Die Planung und die Auswahl des geeigneten Verfahrens erfolgt in enger Zusammenarbeit aller betreffenden Fachdisziplinen, onkologisch tätigen Ärztinnen und Ärzten und Ihnen.

Was spricht gegen Implantate?

Die Rekonstruktion mit Implantaten ist weniger aufwändig und häufig komplikationsärmer als der Brustaufbau mit Eigengewebe. Allerdings kann die Lebensdauer von Prothesen begrenzt sein. Starke Gewichtsschwankungen können das kosmetische Ergebnis ebenso beeinflussen wie das Auftreten einer Kapselfibrose. Das ist eine harte bindegewebige, häufig auch schmerzhaftes Verdickung um die Prothese. Auch können Infektionen oder Wundheilungsstörungen dazu führen, dass das Implantat entfernt oder getauscht werden muss. Daher kann es im Laufe des Lebens zu weiteren Operationen kommen.

Eine weitere Einschränkung stellt die Bestrahlung dar. Die Komplikationsrate bei Bestrahlung nach einer Brustrekonstruktion mit Implantat liegt bei bis zu 60 Prozent. Wenn eine Bestrahlung der Brustwand erfolgen soll, stellt die Rekonstruktion mit Eigengewebe den besten therapeutischen Ansatz dar.

Wie wird die Brust mit Eigengewebe rekonstruiert?

Der Brustaufbau mit Eigengewebe hat viele Vorteile:

- Der Körper erkennt das Gewebe als körpereigenes und löst keine Abwehrmechanismen aus.
- Es besteht kein Risiko einer Kapselbildung.
- Der Austausch von gealterten oder defekten Implantaten entfällt.
- Das Eigengewebe reagiert auf alters- oder gewichtsbedingte Veränderungen des Körpers.
- Das Eigengewebe muss im Laufe des Lebens nicht mehr gewechselt werden, wenn es einmal eingeeht ist. Die Wiederherstellung der Brust ist dann dauerhaft.

Unabhängig von der Anatomie Ihres Körpers lässt sich das Gewebe positionieren und die neue Brust besser formen. Auch hier gibt es verschiedene Methoden, die an Sie, an Ihre Körperform und die Größe der zu formenden Brüste angepasst werden müssen. Das kann nur im Dialog zwischen Ihnen und dem Operateur erfolgen. Bei der Vielzahl an verschiedenen Operationstechniken unterscheidet man grob zwischen der Nutzung von freien und gestielten Lappenplastiken.

Freie Lappenplastik: Am häufigsten wird eine freie Lappenplastik am Unterbauch entnommen. Sie besteht beim sogenannten DIEP-Lappen (Deep Inferior Epigastric Perforator) aus Haut und tiefem Fettgewebe (siehe Abbildung 5). Die Bauchmuskulatur bleibt bei dieser Methode in ihrer ursprünglichen Form erhalten. Gegebenenfalls muss je nach Ihrer Gefäßkonfiguration ein kleiner Anteil des geraden Bauchmuskels um die Gefäße herum mitgenommen werden. Das erhöht im Einzelfall die Sicherheit des Verfahrens. Der querverlaufende, spindelförmige Lappen wird mit Blutgefäß entnommen. Daraus wird die passende Brust geformt und dann an der gewünschten Stelle an ein anderes Blutgefäß angeschlossen. Bei sehr schlanken und bei sehr dicken Patientinnen und je nach Voroperationen kann es vorkommen, dass diese Methode nicht eingesetzt werden kann.

Mögliche Alternativen sind der TMG-Lappen (transversaler myokutaner Gracilislappen): Er wird im Bereich der Oberschenkelinnenseite gewonnen (siehe Abbildung 6). Oder der S- oder I-GAP- Lappen (Superior oder Inferior Gluteal Artery Perforator): Er wird vom oberen oder unteren Gesäßanteil gewonnen.

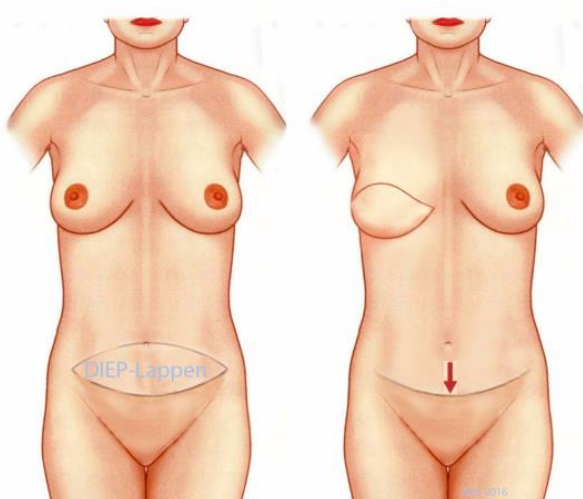


Abbildung 5: Patientin präoperativ (linkes Bild) und nach Rekonstruktion mit freiem DIEP-Lappen (rechtes Bild) [1]

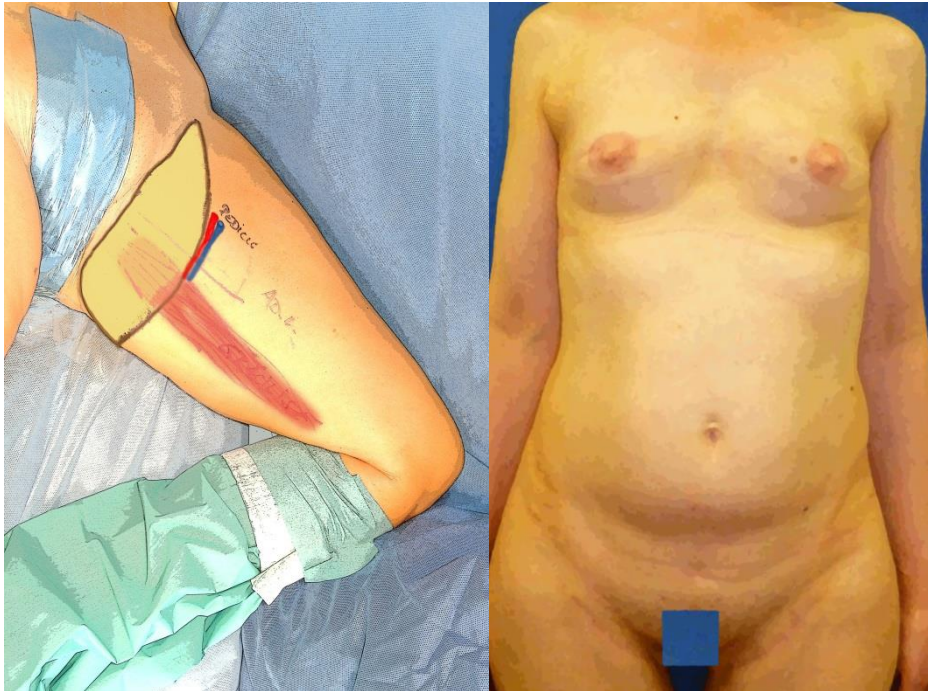


Abbildung 6: Intraoperative und postoperative Darstellung eines TMG-Lappens

Gestielte Lappenplastik: Bei den gestielten Lappenplastiken wird ein körpereigenes Haut-Fett-Muskelstück von einer Stelle des Körpers an die Brustwand „geschoben“, ohne dass die ursprüngliche Blutversorgung unterbrochen wird. Beispiele hierfür sind der TRAM-Lappen (Transverse Rectus Abdominis Muscle), bei welchem Teile der geraden Bauchmuskulatur und des darüber liegenden Haut- und Fettgewebes zum Aufbau einer neuen Brust genutzt werden. Hierbei kann es allerdings zu einer ausgeprägten Schwächung der Bauchwand kommen. Ein anderes Verfahren nutzt den Latissimus-Dorsi-Lappen, bei welchem die Brust aus Teilen der Rückenmuskulatur wieder aufgebaut wird. Das ist heute eher eine Rückzugsoperation, wenn kein freier Gewebetransfer möglich ist. Gerade beim Latissimus-dorsi-Lappen kann es auch notwendig sein, dass zusätzlich eine Silikonprothese eingesetzt werden muss, um ein ausreichendes Volumen zu erzielen.

Was spricht gegen Eigengewebe?

Je nach Operationstechnik kann es zu Bewegungseinschränkungen kommen, da Teile der Muskulatur (Bauch oder Rücken) verwendet werden. Der Aufbau mittels Eigengewebe ist deutlich aufwändiger und für Sie körperlich belastender. Risiken wie Rauchen oder eine bekannte Zuckerkrankheit erhöhen das Risiko für Komplikationen. Im Extremfall können diese Risiken eine Durchblutungsstörung und das Absterben des Lappens bedeuten.

Ein weiterer Nachteil ist das Entstehen von weiteren großen Narben im Bereich der Entnahmestellen.

Schlussfolgerung

Welche Art der Operation und des Aufbaus für Sie speziell die beste Lösung darstellt, kann nur im Dialog mit Ihren Ärztinnen und Ärzten getroffen werden. Ihrer eigenen Wünsche und Vorstellungen

spielen dabei eine wichtige Rolle. Dieses Informationsblatt kann und soll auch nicht das persönliche Gespräch mit uns ersetzen.

1. Beier JP, Arkudas A, Schmitz M, Horch RE: **Plastische Rekonstruktion der Mamma – Eigengewebe.** *Frauenheilkunde up2date* 2014, **8(06):389-408.**
2. Rauh C, Sell CS, Löhberg CR, Jud SM, Bani MR, Schrauder MG, Beckmann MW, Lux MP: **Plastische Rekonstruktionen der Mamma mittels Fremdgewebe.** *Frauenheilkunde up2date* 2014, **8(06):409-428.**
3. Wallwiener D, Jonat W, Kreienberg R, Friese K, Diedrich K, Beckmann MW: **Atlas der gynäkologischen Operationen**, vol. 7. Stuttgart; 2009.

Mitarbeiter der Arbeitsgruppe:

Frau K. van Ark, Geschäftsführerin der DGPRÄC e.V., Berlin

Prof. Dr. M.W. Beckmann, Leitlinienbeauftragter der DGGG e.V., Erlangen

Prof. Dr. R. Horch, Präsident der DGPRÄC e.V., Erlangen

Prof. Dr. A. Scharl, Vorsitzender der Zertifizierungskommission zertifizierter Brustkrebszentren der DKG e.V., Amberg

Prof. Dr. Jens-Uwe Blohmer, stellv. Vorsitzender der Zertifizierungskommission zertifizierter Brustkrebszentren der DKG, Berlin

Frau PD Dr. C. Rauh, Brustzentrum Universitäts-Brustzentrum Franken, Erlangen

Prof. Dr. M.P. Lux, Vertreter der Auditoren in der Zertifizierungskommission für Brustkrebszentren, Erlangen